Aus dem St. Georgskrankenhause zu Breslau.
(Leitender Arzt: Professor Dr. Most.)

ZUR CHIRURGIE
DER
TIEFEN BECKENDRÜSEN

INAUGURAL-DISSERTATION
DER
HOHEN MEDIZINISCHEN FAKULTÄT
DER
KÖNIGL. UNIVERSITÄT ZU BRESLAU
ZUR
ERLANGUNG DER DOKTORWÜRDE
IN DER
MEDIZIN UND CHIRURGIE
VORGELEGT VON

OTTO HEINRICH KOTZULLA
ASSISTENZARZT AM KNAPPSCHAFTSLAZARETT BEUTHEN O/S.

LEIPZIG
VERLAG VON F. C. W. VOGEL
1912.

Aus dem St. Georgskrankenhause zu Breslau.
(Leitender Arzt: Professor Dr. Most.)

ZUR CHIRURGIE
DER
TIEFEN BECKENDRÜSEN

INAUGURAL-DISSERTATION
DER
HOHEN MEDIZINISCHEN FAKULTÄT
DER
KÖNIGL. UNIVERSITÄT ZU BRESLAU
ZUR
ERLANGUNG DER DOKTORWÜRDE
IN DER
MEDIZIN UND CHIRURGIE
VORGELEGT VON

OTTO HEINRICH KOTZULLA
ASSISTENZARZT AM KNAPPSCHAFTSLAZARETT BEUTHEN O/S.

ACAD.
LUGD.BAT.
BIBL.

LEIPZIG
VERLAG VON F. C. W. VOGEL
1912.

Gedruckt mit Genehmigung der Medizinischen Fakultät
der Universität Breslau.

Referent: Prof. Dr. Küttner.

Küttner, Dekan.

Über die Chirurgie der tiefen Beckendrüsen ist bis jetzt in der Literatur Zusammenfassendes wenig zu finden. Bei der Bedeutung, die dieses Lymphgebiet bei seiner mannigfachen Erkrankung gewinnt, erscheint es deshalb angebracht, die Chirurgie der tiefen Beckendrüsen an der Hand einiger Fälle und unter Berücksichtigung ihrer Anatomie zu besprechen.

Arbeiten über die Anatomie dieses Lymphgebietes liegen vor von v. Zeißl und Horowitz, Bruhns, Küttner und Bartels. Letzterer gibt in seinem „Lymphgefäßsystem" eine umfassende Übersicht über die gesamte Lymphgefäßforschung.

In neuerer Zeit hat sich Most eingehend mit dem Studium der Leistendrüsen und tiefen Beckendrüsen beschäftigt. Dieser Autor hat mir in dankenswerter Weise das Ergebnis seiner Untersuchungen zur Veröffentlichung in dieser Arbeit überlassen. Ich lasse seine Ausführungen folgen:

Zur Topographie der inguinalen, iliacalen und hypogastrischen Drüsen und Lymphgefäße.

„Die Topographie der in Frage kommenden Lymphgebiete habe ich nicht nur an den Organen neugeborener Kinder untersucht, sondern auch an den Leichen Erwachsener durch Injektion und Präparation dargestellt. Injiziert wurden die Lymphbahnen bei Neugeborenen von den einzelnen Quellgebieten, beim Erwachsenen von verschiedenen inguinalen Lymphdrüsen aus. Im folgenden beziehe ich mich hauptsächlich auf meine Untersuchungen am Erwachsenen, da diese für die praktische Chirurgie maßgebend erscheinen. Das Material hierfür bot mir, mit gütiger Erlaubnis des leitenden Arztes, Herrn Sanitätsrat

Dr. Drewitz, das Breslauer städtische Wenzel-Hancke-Krankenhaus noch vor dem Übergang seiner Prosektur an das Kgl. pathologisch-anatomische Institut. Die Untersuchungen beziehen sich auf sechs Leichen Erwachsener, also auf zwölf Einzelpräparate, auf eine Leiche eines vierjährigen Kindes und die mehrerer Neugeborener.

Das Resultat meiner Untersuchungen ist folgendes:

1. Die Inguinalgegend: Das Drüsengebiet der Inguinalgegend wird bekanntlich in ein oberflächliches und ein tiefes eingeteilt.

a) Das oberflächliche Drüsengebiet liegt extrafascial und breitet sich um die Einmündungsstelle der Vena saphena magna in die Vena femoralis aus. Am dichtesten liegen in der Regel die Drüsen auf der Fascia cribrosa, während sie lateral, fußwärts und leistenbandwärts davon gewöhnlich weiter auseinandertreten und auch spärlicher werden. Über die Linie des Satorius gehen die Glieder der Inguinaldrüsen nach meinen Untersuchungen nicht hinaus, ebenso überschreiten sie nicht das Leistenband nach oben, doch findet man mitunter Drüsenkörper auf dem Leistenbande selbst aufliegend, ja sogar etwas über dasselbe hinwegragend. Die Zahl der bei meinen Untersuchungen aufgefundenen Drüsen bewegte sich zwischen sechs und zwölf und betrug im Durchschnitt sieben bis acht. Die Größe der einzelnen Drüsen schwankte zwischen Erbsen- und reichlich Pflaumenkerngröße beim Erwachsenen. Ihre Form war — wie der eben gebrauchte Größenvergleich andeutet — kugelig, rund oder besonders bei größeren Drüsen länglich-flach, oval.

Will man die etwas schematische Einteilung der Autoren in fünf Untergruppen, in eine zentrale, eine innere, in eine äußere, obere und untere, beibehalten, so müssen wir auch nach unseren Untersuchungen am Erwachsenen sagen, daß die äußere und innere Gruppe häufig nicht vorhanden ist. Mitunter ist die laterale Gruppe durch ein, zwei oder drei weit, bis zum Sartoriusrande, vorgeschobene Drüsenkörper vertreten, während einmal ein Glied der inneren Gruppe bis nahe an die Regio pubis versprengt war. Im allgemeinen stimme ich mit Bartels überein,

wenn er sagt, daß sich am ehesten eine mehr schräg gestellte, meist in Kettenform angeordnete, obere, von einer nahezu senkrecht abwärts gerichteten, unteren Drüsengruppe sondern ließe. Die obere Gruppe (Leistendrüsen im engeren Sinne des Wortes nach Bartels) zieht sich mehr oder weniger an oder zum Teil auf dem Leistenbande entlang; die Längsachse ihrer Glieder ist im allgemeinen dem Leistenbande parallel gestellt. An einer Leiche zog sich die Kette in außerordentlich prägnanter Form fast am ganzen Lig. Pouparti entlang bis nahe zur Spina anterior superior hin. Die untere Gruppe (die eigentlichen Schenkeldrüsen nach Bartels) gruppiert sich im wesentlichen um die Rosenvene. Ihre meist ovalen und beim Erwachsenen (wohl durch mannigfache Entzündungsprozesse) meist vergrößerten Glieder lagern sich in ihrer Längsachse parallel diesen subkutanen Venen an. Diese untere Gruppe geht in die zentrale, an der Einmündungsstelle der Vena saphena in die Femoralis gelegene Gruppe über, deren Glieder an Zahl variieren und oft zum Teil klein und rundlich sind. Selten habe ich diese zentrale Gruppe vermißt.

Die oberflächlichen Leistendrüsen stehen durch zahlreiche Lymphgefäße miteinander in Verbindung; immerhin geht — nach unseren Injektionsversuchen an Leichen Neugeborener und Erwachsener — der Lymphstrom von irgendeinem Lymphgebiete her nicht durch sämtliche Drüsen. Es zeigt sich vielmehr, daß, wie überall, so auch hier in der Regel die nächstgelegenen Drüsen zuerst von den Lymphbahnen erreicht werden, und von dort aus die Lymphe auf direktem Wege zu den zentralen Drüsenkörpern des Inguinalgebietes an der Fascia cribrosa und zu den tiefen Inguinaldrüsen hinsteuert, so daß die seitlich der Bahn gelegenen Drüsengruppen vom Lymph- (d. h. an der Leiche vom Injektions-)strom zunächst unberührt bleiben, bis durch Überfüllung, Stauung u. dgl. auch seitwärts lagernde Drüsen mit ins Stromgebiet einbezogen werden. Es werden also von der oberflächlichen Schenkelgegend her zunächst die Schenkeldrüsen, von lateralen Quellgebieten her in der Regel zunächst die laterale Gruppe der Leistendrüsen, von den medianen Hautpartien, den äußeren Genitalien und dem After her vor allem die medianen Drüsenkörper gefüllt. Ausnahmen, indem Lymph-

gefäße an den nächstgelegenen Drüsen vorbei zu zentral oder seitlich gelegenen Drüsen hinziehen, kommen hier wie überall vor. Immerhin gelingt es nach meinen Leichenexperimenten besonders beim Erwachsenen nicht, von einem Quellgebiete oder von einer Drüse aus alle inguinalen Drüsen zu injizieren. Diese Tatsache ist jedoch für die Chirurgie von sekundärem Werte, da bei Erkrankungen der Leistendrüsen vermöge der mannigfachen Kommunikationen derselben untereinander schließlich doch das ganze inguinale Drüsengebiet erkranken kann, und der Operateur somit stets das ganze Drüsengebiet angreifen muß.

b) Die tiefen Inguinaldrüsen liegen unter der breiten Fascie, also subfascial: sie erhalten die Lymphe aus den oberflächlichen Leistendrüsen, ferner aus den tiefen Lymphgefäßen der Clitoris und des Penis (Bruhns, Cunéo). Ihre Zahl ist klein. Typisch und regelmäßig ist die Rosenmüllersche oder Cloquetsche Drüse, die in Fett eingehüllt im Schenkelkanal der Vena femoralis median anliegt. In unregelmäßiger Weise kommen meist noch einige weitere in der Regel kleine Drüsen in ihrer Umgebung vor, die ebenfalls subfascial gelegen sind. Ausnahmsweise habe ich vereinzelt kleine Drüsen beim Erwachsenen auch außerhalb des Schenkelkanals fußwärts subfascial gefunden.

Die tiefen Leistendrüsen sind im allgemeinen die vermittelnde Zwischenstation zwischen den oberflächlichen Leistendrüsen und den Beckendrüsen: denn der Lymphstrom geht durch sie hindurch oder an ihnen vorbei durch die Lacuna vasorum in das Becken hinein.

2. Die iliacalen und hypogastrischen Drüsen:

Im Becken ziehen die Lymphbahnen und Drüsen entlang den Iliacalgefäßen zentralwärts hinauf als Plexus iliacus. Man kann diese Drüsengebiete, in Anlehnung an die von v. Bardeleben-Haeckel-Frohse und Bartels vorgeschlagene Nomenklatur, als Lymphoglandulae iliacae inferiores bezeichnen, insofern sie um die Vasa iliaca externa liegen

und als Lgl. iliacae superiores, insofern sie die Vasa iliaca communia umgeben. Diejenigen Drüsen, welche mit den Vasa hypogastrica in das kleine Becken hinabsteigen, nennen wir Lgl. hypogastricae.

All diese Drüsen liegen den großen Blutgefäßen an, und zwar sowohl lateral von der Arterie, als auch median von ihr auf oder an der Vene. Wir können daher sehr wohl mit Bartels zwischen Lgl. iliacae (superiores oder inferiores) laterales und mediales unterscheiden.

Zahlreiche Lymphgefäße verbinden alle Drüsen, die Lgl. iliacae inferiores und superiores sowohl, wie auch die laterale und mediane Gruppe derselben untereinander. Mitunter ließ sich auch beim Erwachsenen ein mehr oder weniger dichtes Lymphgefäßgeflecht injizieren, welches sich über die Linea innominata hinweg in das kleine Becken hinein verlor. Ein bestimmter Typus über die Verteilung und Verbreitung der Lymphbahnen ließ sich nicht aufstellen.

Die Drüsen des Beckengebietes haben zum Teil eine typische, auch für den Chirurgen wichtige Lage.

a) Lgl. suprafemorales. Zunächst finden sich dicht oberhalb des inneren Schenkelringes, also dort, wo die Gefäße in das Bereich des Beckens ein- und austreten, eine, zwei oder sogar drei Drüsen. Meist sind es zwei Lymphkörper, von denen der eine der Arteria iliaca externa lateral anliegt, der andere auf der Vene oder median an der Vene liegt. Selten ist nur eine Drüse vorhanden, kaum je fehlt diese Gruppe; ausnahmsweise ist noch eine dritte zwischen diese beiden Drüsen zwischengeschaltet. Ihre Größe ist beim Erwachsenen in der Regel nicht unbedeutend. Auch bei den Operationen fiel uns diese Gruppe auf. Wir nennen sie mit v. Bardeleben Lgl. suprafemorales.

b) Die übrigen Lgl. iliacae inferiores. Der Arteria iliaca externa liegen häufig noch eine oder zwei Drüsen lateral an; ebenfalls häufig, vielleicht häufiger scheinen sie zu fehlen, dahingegen liegen median an und auf der Vene regelmäßig ein oder zwei, meist größere

Drüsenexemplare. Ihr Fundort ist im Winkel der Iliaca externa mit der Hypogastrica. Wir können sie demnach auch den hypogastrischen Drüsen zurechnen; da sie aber von dem inguinalen Drüsengebiete her ebenfalls Zuflüsse bekommen, sind sie für die Chirurgie der Leisten- und Beckengegend von Bedeutung. v. Bardeleben-Haeckel-Frohse nennen sie Lgl. interiliacae.

c) Lgl. hypogastricae. Die weiter abwärts im kleinen Becken gelegenen hypogastrischen Drüsen übergehe ich, da sie für die Chirurgie des iliacalen Lymphgebietes nur von untergeordneter Bedeutung sind: und zwar sowohl aus technischen Gründen wie besonders deshalb, weil dieselben ihre Lymphe vornehmlich von den Organen des Beckens herbeziehen und nach meinen Untersuchungen nur ausnahmsweise Verbindungszweige von den Gl. iliacales erhalten.

d) Lgl. iliacae superiores. An der Arteria iliaca communis sind in der Regel sowohl median wie lateral Drüsen zu finden, die meist ebenfalls nicht unbedeutend an Größe sind (Lgl. iliacae superiores mediales et laterales).

An der medialen Seite sind oberhalb der Abgangsstelle der hypogastrischen Gefäße häufig eine oder zwei Drüsen zu finden, welche dann an die im Winkel der Aortenteilungsstelle regelmäßig zu findenden Drüsen angrenzen.

Die im Aortenwinkel gelegene Drüsengruppe besteht entweder aus einer größeren oder zwei mittelgroßen Drüsen, doch sind sie gelegentlich auch in mehrere kleinere Exemplare aufgelöst. Sie liegen daselbst auf der großen Vene der unteren Aortenzirkumferenz mehr oder weniger nahe oder derselben direkt an.

Lateral liegen der Iliaca communis regelmäßig ein bis zwei Drüsenexemplare von mittlerer oder beträchtlicher Größe an. Diese Kette geht dann in die Lgl. aorticae über, die wir nicht weiter verfolgen wollen, da sie außer dem hier in Frage stehenden chirurgischen Bereiche liegen dürften."

Dies der Stand der topographischen Anatomie des in Frage stehenden Lymphgebietes, soweit es für den Chirurgen Bedeutung hat. Gehen wir nun über:

Zur Chirurgie der tiefen Beckendrüsen.

Bevor wir jedoch die Chirurgie der tiefen Beckendrüsen selbst besprechen, sei es mir erlaubt, zuerst einiges über die Chirurgie der Leistendrüsen zu sagen, da diese sich von der Chirurgie der Beckendrüsen praktisch nicht trennen läßt.

Die Exstirpation der Leistendrüsen wird gewöhnlich durch einen ausgiebigen, sie freilegenden Querschnitt ausgeführt.

Ein besonderes Verfahren gibt Lauenstein an.

Er legt einen Schrägschnitt parallel dem Poupartschen Bande an und kombiniert ihn mit einem Längsschnitt in der Achse des Beines, da ein einzelner Schnitt häufig nicht ausreicht. Nach allseitigem Zurückschlagen der Haut von der Drüsengeschwulst wird diese in toto, gewöhnlich stumpf, bei Verwachsungen mit dem Messer oder der Cooperschen Schere, herauspräpariert. Umlagern die Drüsen dicht die Vena saphena, so wird ein Stück derselben reseziert.

Während dieses Verfahren, wie Lauenstein auch betont, sich in erster Linie zur Ausschälung eitrig entarteter Drüsen eignet, bedient man sich zweckmäßiger der Methode von Rupprecht zur Ausräumung der Drüsen im Zusammenhang mit allem Fett- und Zellgewebe bei ihrer malignen Entartung. Eine ähnliche Art wie die von Rupprecht gibt Dugas zur Exstirpation frisch-entzündlich veränderter Leistendrüsen an.

Rupprecht legt einen Schnitt vom Tuberculum pubis bis zur Spina anterior superior, wobei er nötigenfalls die mit der Haut verwachsenen Drüsen umschneidet. Ein zweiter Schnitt führt vom ersten längs der großen Gefäße nach abwärts. Dann wird die Haut unterminiert und zwar oben bis auf die Aponeurose des Musc. obliquus externus, außen bis auf die Fascia lata und innen bis auf die Adduktoren. Die so umschnittene dreieckige Fettmasse wird von allen Seiten nach der Fossa ovalis zu möglichst stumpf von den genannten Fascien losgelöst. Die Vena saphena durchschneidet man im unteren Winkel des Dreiecks zwischen zwei Unterbindungen und klappt das ganze Fett- und Drüsenpaket nach oben. Nach der Spaltung des Processus falciformis wird die Fossa ovalis von erkrankten Drüsen und von Fett gesäubert. Nun hängt der ganze Fettklumpen samt Leistendrüsen an der Einmündungsstelle der Vena saphena in die Vena femoralis und wird an dieser Stelle, nach nochmaliger Unterbindung der Saphena dicht an der Schenkelvene, abgetragen; zur Entfernung miterkrankter tiefer Leistendrüsen wird manchmal die Spaltung des Poupartschen Bandes notwendig.

Dieses Verfahren ist aber oft unzulänglich bei bösartigen Neubildungen, wie die Erfahrung mannigfach beweist. Auch ich kann zwei Fälle anführen, in denen die Exstirpation der Leistendrüsen allein keine Heilung brachte.

Eine 40jährige Frau E. R. war wegen eines zirkumskripten, etwa talergroßen Carcinoms der linken Labie am 6. XI. 1900 im St. Georgskrankenhause operiert worden. Es waren damals die gleichseitigen Leistendrüsen von einem großen Schnitt aus in toto mitsamt dem umliegenden Fettgewebe gründlich entfernt worden. Sie hatten sich als relativ klein, jedoch bereits carcinomatös erwiesen. Es hatte kein Grund vorgelegen, hinter dem Poupartschen Bande weiter hinaufzugehen. Bereits ein Jahr später kam die Frau mit einem Rezidiv der tiefen Beckendrüsen zurück, das sich als inoperabel herausstellte.

Der zweite Fall der Beobachtung betrifft eine 63jährige Frau, welche im August 1910 in Behandlung kam und über die weiter unten noch berichtet werden wird. Sie war etwa ein Jahr vorher von anderer Seite ebenfalls wegen eines Carcinoms der Vulva mit gründlicher Ausräumung der beiderseitigen Leistendrüsen operiert worden. Nun ergab die Untersuchung ein schweres Rezidiv der tiefen Beckendrüsen.

Natürlich gibt es auch Fälle, wo die Exstirpation der Leistendrüsen allein genügt, wie es die folgenden dartun.

Eine etwa 60 Jahre alte Frau war von anderer Seite ein Jahr vorher wegen eines Carcinoms der Vulva operiert worden ohne Excision der Leistendrüsen. Sie wurde ins St. Georgskrankenhaus überwiesen wegen einiger kleiner, rechtseitiger, geschwellter Leistendrüsen. Am 29. I. 1904 wurden die beiderseitigen Leistendrüsen radikal entfernt. Rechts machte ihre Exstirpation nicht unbedeutende Schwierigkeiten wegen einiger kleiner infiltrierter Drüsen, die sich unter dem Poupartschen Bande hinaufzogen. Schließlich gelang auch hier die radikale Entfernung ohne weitere Hilfsoperation. Die mikroskopische Untersuchung ergab rechterseits durchgehend krebsige Entartung mit nachträglicher Erweichung (Cancer pulpassé). Linkerseits waren die Drüsen, auch mikroskopisch, gesund.

Ist in diesem Falle die radikale Entfernung ohne Hilfsoperation schwierig gewesen, so gestaltete sie sich in zwei weiteren Fällen ebenfalls schwer.

In dem einen Falle handelte es sich um eine Drüsenexstirpation wegen Tuberkulose, bei der sich die tuberkulösen Drüsen ebenfalls bis unter das Poupartsche Band hinaufzogen, wo aber ihre Entfernung, wenn auch nicht ohne erhebliche technische Schwierig-

keiten, glatt und radikal gelang. Der andere Fall betraf eine Frau in mittleren Jahren mit einer chronischen Schwellung der rechtseitigen äußeren Leistendrüsen, deren Ätiologie vor wie nach der Operation dunkel blieb und zwischen Tuberkulose und Lues schwankte. Der chirurgische Eingriff war sehr schwierig wegen der Verwachsungen der Drüsen mit den Gefäßen, und weil sich einige kleine Drüsen ebenfalls unter das Poupartsche Band emporzogen. Eine besondere Schwierigkeit bot auch die Abbindung eines Gefäßes in der Tiefe. Doch gelang die radikale Entfernung ohne Hilfsoperation. Den postoperativen Verlauf störte ein länger anhaltendes Stauungsödem des Beines.

Diese drei Fälle zeigen, wie unter Umständen eine radikale Entfernung der Leistendrüsen Schwierigkeiten macht, besonders dann, wenn die Erkrankung nach den tiefen Drüsen hin sich erstreckt. Auch wird die Operation dann unübersichtlich und bietet wegen der Nähe der großen Gefäße gewisse Gefahren. Es ist also in derartigen Fällen wichtig und von großer praktischer Bedeutung, das ganze Operationsgebiet, also auch die höher gelegenen tiefen Beckendrüsen, in übersichtlicher Weise freizulegen. Dies ist besonders dann notwendig, wenn die Erkrankung bereits zentraler gelegene Drüsengebiete ergriffen hat, oder wenn es sich um maligne Prozesse handelt, von deren radikaler Entfernung die Zukunft des Kranken abhängt.

Derartige Operationsmethoden sind von Sprengel, Kocher und Lennander angegeben worden.

Sprengel hat sein Verfahren hauptsächlich bei Tuberkulose der Beckendrüsen angewandt, empfiehlt es aber auch zur Exstirpation bei maligner Neubildung sowie zu operativen Eingriffen aus analogen Indikationen.

Er exstirpiert mittels eines Längsschnittes die gewöhnlich miterkrankten Leistendrüsen und legt die Femoralgefäße bis ans Ligamentum Pouparti frei. Um auch an dieser Stelle die Anatomie der Gegend vollständig zu beherrschen und im weiteren Verlauf der Operation unbeabsichtigte Verletzungen zu vermeiden, wird das Ligament bis auf die Gefäße durchtrennt. Durch einen Schrägschnitt entlang dem Poupartschen Bande legt man die Umschlagsfalte des Peritoneum frei. Bei Hochlagerung des Beckens wird das Peritoneum zurückgeschoben, so daß Drüsen und große Gefäße in ihrem Verlaufe durch das Becken freiliegen.

Nun folgt die Exstirpation der Drüsen unter fortwährender Kontrolle der Gefäße bis in die Gegend der Teilungsstelle der Iliaca communis. Die Wunde wird durch partielle Naht und Tamponade versorgt.

Nach dieser Methode wurde der folgende Fall operiert:

Die 71jährige Frau E. T. sucht am 27. XI. 1906 das St. Georgskrankenhaus auf. Nachdem ihr vor einem halben Jahr von anderer Seite ein Carcinom am rechten Fuß entfernt worden war, bemerkte sie seit einigen Monaten eine Schwellung in der rechten Leistengegend unterhalb des Poupartschen Bandes.

Befund: Schmächtige, schlecht ernährte Frau. Die Narbe am rechten Fuß ist reaktionslos und glatt verheilt. In der rechten Leistengegend findet sich ein kleinapfelgroßer Tumor, oberhalb dessen einige weitere kleinere Drüsen fühlbar sind.

Operation am 29. XI. 1906: Es wird ein Längsschnitt parallel den großen Gefäßen gelegt, der über die Drüsengeschwulst hinweg nach unten führt, und ein Querschnitt entlang dem Poupartschen Bande. Die erkrankten Drüsen werden samt dem umgebenden Fettgewebe freigelegt und exstirpiert. Wie sich jetzt zeigt, ziehen erkrankte Drüsen unterhalb des Poupartschen Bandes empor. Deshalb wird dieses über den Schenkelgefäßen gespalten und bei Beckenhochlagerung die Bauchmuskulatur und das Peritoneum zurückgedrängt. So gelingt es, sämtliche Drüsen der Iliaca externa freizulegen und zu exstirpieren. Unter mäßiger Zurückdrängung des Bauchfells bietet die Wunde Zugang bis zum Winkel der Hypogastrica, welche sich frei von erkrankten Drüsen erweist. Nach Naht des Poupartschen Bandes wird die Wunde geschlossen bis auf eine kleine Öffnung, durch die ein Drain emporgeführt wird.

Der postoperative Verlauf war glatt. Vier Wochen nach der Operation verließ die Patientin geheilt das Krankenhaus.

Wie wir später in Erfahrung brachten, ist die Patientin ein Jahr später zu Hause gestorben; ob an einem Rezidiv oder an einer anderen Erkrankung, war leider nicht zu ermitteln.

Es zeigt uns dieser Fall, daß die Sprengelsche Schnittführung besonders in entsprechender Beckenhochlagerung sehr wohl imstande ist, das Gebiet der Iliaca externa bis über die Hypogastrica hinauf sowie den Zugang zum kleinen Becken in übersichtlicher Weise für den Operateur zugänglich zu machen. Das Verfahren ist dabei nicht übermäßig eingreifend und die Wundversorgung relativ einfach.

Kocher entfernt die Drüsen von einem Schnitt oberhalb des Poupartschen Bandes aus.

Er spaltet direkt über dem Ligament die Haut und unter Li-

gatur der Art. epigastrica superficialis und einiger senkrecht verlaufender Venen die Fascia superficialis. Die Aponeurose des Musc. obliquus internus und transversus wird, ebenfalls dicht oberhalb des Ligaments, durchschnitten und die Mm. obliquus internus und transversus werden aus der Rinne des Poupartschen Bandes herausgehoben. Nach Spaltung der Fascia transversa können jetzt die Muskeln samt Samenstrang (Lig. rotundum) ohne Anstand nach oben gezogen werden, und man gelangt subperitoneal den Gefäßen entlang in die Höhe. Ist der Raum zu sehr beengt, kann man den Schnitt lateral leicht nach Bedarf verlängern und die Muskeln noch von der Crista ilei ablösen, was freilich den Eingriff zu einem viel verletzenderen macht. Durch kräftiges Auseinanderziehen nichtdurchschnittener Muskeln erhält man, sobald einmal die Fascien durchtrennt sind, ausgiebig Zugang in die Tiefe.

Kocher empfiehlt noch, wenn es die Umstände erfordern, zu dem Schnitt über dem Lig. Pouparti einen senkrechten Schnitt aufwärts hinzuzufügen, welcher nach Trennung des Rektusansatzes an der Symphyse auch median gelegt werden kann.

Ein nach dieser Methode operierter Fall nahm folgenden Verlauf:

Anamnese: Der 25jährige W. R., Sekretär aus Köln, sucht am 17. VII. 1908 das St. Georgskrankenhaus auf. Er gibt an: Sein Vater ist an einem Herzleiden, die Mutter an Lungenentzündung gestorben. Die Geschwister der Eltern leben noch. Von seinen vier Geschwistern ist eine Schwester im Alter von 16 Jahren der Lungenschwindsucht erlegen; sie war ungefähr neun Monate krank gewesen und hatte auch Drüsen gehabt und zwar unter dem Arm. Sonst sind Erkrankungen in der Familie nicht vorgekommen. Er selbst hat als Kind die englische Krankheit gehabt. Auch ist er in seiner Kindheit skrofulös gewesen und hat an starker „Nasenverschleimung" gelitten. Salzbäder, Diät, frische Luft hatten eine wesentliche Besserung bewirkt. Später entstanden Drüsen an beiden Halsseiten. Diese wurden rechts am 11. IX. 1905, links am 18. V. 1906 in Köln operiert. Bald nach der zweiten Operation begannen Beschwerden im Unterleib aufzutreten und zwar nur rechts. Am 21. X. 1906 wurde in Köln wiederum eine Operation und zwar in der rechten Unterleibsgegend, Schnitt am Poupartschen Bande, vorgenommen. Hierauf erfolgte glatte Heilung. Nach ungefähr $1^1/_2$ Jahren traten erneute Beschwerden im Leibe mit Erbrechen auf.

Befund: Etwas zarter, schmächtiger Mann in sonst gutem Ernährungszustande. Aussehen nicht krankhaft. Keine Ödeme, kein Fieber. An beiden Halsseiten lange Längsnarben. In der rechten Inguinalgegend eine glatte Narbe entlang dem Poupartschen Bande.

Die inneren Organe weisen keine krankhaften Veränderungen auf, insbesondere die Lungen nicht. Ebenso bieten Harn- und Geschlechtswerkzeuge und Mastdarm nichts Krankhaftes. Oberhalb der Inguinalnarbe rechts ist eine schmerzhafte Resistenz im Leibe zu fühlen. Links ist die Regio hypogastrica ebenfalls schmerzhaft: auch hier ist eine Resistenz, allerdings unbestimmt, zu fühlen. Die oberflächlichen Inguinaldrüsen sind nicht geschwollen.

Auf Grund dieses Befundes wurde die Diagnose: Tuberculosis lymphogland. iliac. utriusque gestellt.

Operation am 22. VII. 1908: Dicht oberhalb des Poupartschen Bandes wird rechts ein Schnitt gelegt. Nach Lostrennung der Muskeln von dem Bande wird das Peritoneum ausgiebig freigelegt und bei mäßiger Beckenhochlagerung zurückgedrängt. In der Tiefe zeigen sich neben den großen Gefäßen pflaumen- bis kleinapfelgroße Drüsen, die sich nach der Exstirpation als verkäst erweisen. Es gelingt, dieselben von der Vene und der Arterie loszulösen und die erkrankten Drüsen bis zur Iliaca communis hinauf zu verfolgen. In ganz derselben Weise wird auch linkerseits vorgegangen. Auch hier finden sich eine Reihe verkäster Drüsen, die mit den großen Gefäßen zum Teil innig verwachsen sind. Ihre Exstirpation gelingt aber glatt bis zur Iliaca communis hinauf. Die oberflächlichen Leistendrüsen sind auf beiden Seiten nicht erkrankt. Die Operation, die ungefähr 3—4 Stunden währte, wurde sehr gut überstanden.

Auch der postoperative Verlauf zeigte keine Störung. Die Heilung der Wunden erfolgte glatt. Am 11. VIII. 1908 wurde der Patient vollständig geheilt entlassen.

Der Heilungserfolg war dauernd. Der Patient blieb zwei Jahre ohne irgendwelche Beschwerden und war wieder vollkommen arbeitsfähig. Dann stellten sich allerdings erneute Beschwerden im Leibe ein, mit dem Sitz in der Blinddarmgegend, so daß von den Ärzten in Köln an chronische Appendicitis gedacht wurde. Er ging dann aufs Land, wo er sich jetzt noch aufhält, und nach seinen weiteren Berichten erfreut er sich eines dauernden Wohlbefindens. Auch ein neuerdings (Mai 1912) eingelaufener Brief des Kranken berichtet von dessen ungetrübter Gesundheit und Arbeitsfähigkeit.

Wir haben es also in vorliegendem Falle mit einem Falle von Tuberkulose der tiefen Beckendrüsen zu tun. Besondere Beachtung verdient wohl der Umstand, daß die äußeren Leistendrüsen nicht erkrankt waren, sowie, daß die Ätiologie der tuberkulösen Erkrankung der Lymphdrüsen absolut dunkel blieb, da, wie oben erwähnt, die Untersuchung der im Quellgebiet liegenden Organe nichts Pathologisches ergeben hatte.

Die Kochersche Methode hat sich in diesem Falle gut bewährt. In einer Sitzung konnten die beiderseitigen tiefen Beckendrüsen excidiert werden. Die Operation war auch hier nicht zu übermäßig eingreifend, der Operationschok war gering; freilich bot der Schnitt oberhalb des Poupartschen Bandes nicht jene weitgehende Übersicht wie das Vorgehen nach Sprengel oder jenes nach Lennander. Er war jedoch hier, wo eine Erkrankung der inguinalen Drüsen fehlte, der gegebene. Der Heilerfolg war ein dauernder.

Im Gegensatz zu diesen beiden Methoden ist die Schnittführung von Lennander weit eingreifender:

Lennander legt einen Schrägschnitt von der Symphyse aus entlang dem Lig. Pouparti über die Spina iliaca anterior superior hinweg bis ungefähr zur Mitte der Crista ossis ilei und von diesem Schnitt aus einen Längsschnitt entlang der Art. femoralis nach unten gegen den Oberschenkel zu. Die Leiste wird in der typischen Weise ausgeräumt mit gleichzeitiger Entfernung auch der tiefen Drüsen. Dann schneidet er das Lig. Pouparti, vom Tuberculum und Pecten ossis pubis, von der Fascia lata und der Fascia iliaca los und durchtrennt, nach ihrer doppelten Unterbindung, die Vasa epigastrica inferiora und die Vasa circumflexa. Einige Drüsen, die sich um die proximalen Teile dieser Gefäße zu finden pflegen, sucht man auf und exstirpiert sie. Nachdem die Bauchmuskeln im Bereich des Hautschnittes dicht an der Crista ossis ilei durchtrennt sind, läßt sich das Peritoneum von der Fossa iliaca und vom nächsten Teil des kleinen Beckens lösen und samt Vas deferens (Lig. rotundum), Vasa spermatica, Lig. vesicale laterale und Ureter zurückdrängen. Die Lymphdrüsen können nun im Zusammenhange im Annulus femoralis, um die Vasa iliaca externa bis zur Teilung der Art. communis und um die Vasa obturatoria und hypogastrica herum exstirpiert werden. Ergibt sich die Notwendigkeit, die Operation weiter nach oben fortzusetzen, so verlängert man nach Bedarf den Haut- und Muskelschnitt längs der Crista ossis ilei, wonach die Drüsenausräumung längs der Vasa iliaca communia fortgesetzt werden kann.

Zur Drainage des Operationsgebietes empfiehlt Lennander, ein Drainrohr von den Vasa iliaca aus nach dem hinteren Teil der Wunde oder nach einer besonderen hinten in der Lumbalgegend geräumig angelegten Öffnung zu führen, ein zweites von den Vasa obturatoria her über die Iliacalgefäße durch den Hautschnitt unterhalb des Lig. Pouparti nach außen zu legen.

Das Lig. Pouparti muß äußerst sorgfältig an

seinen alten Platz festgenäht werden, die Bauchmuskeln ebenfalls, wobei für das durchtretende Drainrohr geräumig Platz gelassen werden soll.

Nach dem Vorgange Lennanders wurden zwei Fälle operiert:

In dem einen Fall handelt es sich um eine 50 Jahre alte Gutsbesitzersfrau A. F., welche am 7. X. 1906 das Krankenhaus aufsucht. Sechs Monate vorher war ihr von anderer Seite am rechten Fußrücken eine rasch wachsende Warze von etwa Kleinapfelgröße entfernt worden. Seit 3—4 Monaten bemerkt sie eine Schwellung in der rechten Leistengegend. In der Familie keine für uns in Frage kommenden Erkrankungen oder erbliche Belastung.

Befund: Wohlgenährte, sonst gesunde Frau. Am Fuße eine glatte Narbe. In der rechten Leistengegend ein kinderfaustgroßer Tumor, kleinere Tumoren durch die Bauchdecken im Becken fühlbar. Im übrigen sind keine weiteren Metastasen nachweisbar.

Operation: Um das Gebiet ausgiebig freizulegen, wird ein Längsschnitt parallel den großen Gefäßen über den Tumor in der Leiste hinweggeführt und ein Querschnitt entlang dem Poupartschen Bande von dem oberen Teil der Crista über die Spina anterior superior bis zum Tuberculum pubis angelegt. Die Hautlappen werden ausgiebig zurückpräpariert, das Poupartsche Band wird sowohl von der Spina, wie am Tuberculum losgetrennt. Der so gebildete Weichteillappen wird mit stumpfen Haken samt den Bauchmuskeln bei Beckenhochlagerung scharf nach oben gedrängt. Nun wird versucht, die Tumormassen in toto herauszuheben. Es gelingt dies nicht, da die kinderfaustgroße Drüse in der Leiste die Übersicht hemmt. Diese wird daher zunächst entfernt, und nun werden die großen Gefäße freipräpariert, bis hinauf zur Art. iliaca communis. Die Drüsenmassen lassen sich glatt und sauber bis ins Gesunde von ihnen lostrennen. Es wird dann die Art. und V. iliaca comm. bis zur Teilungsstelle der Aorta sorgfältig abpalpiert und, da sich keine weiteren Drüsen finden, der Lappen zurückgeklappt, das Ligamentum Pouparti mit einigen Nähten an seinen Insertionsstellen wieder befestigt und die Wunde bis auf zwei Drainöffnungen geschlossen.

Nach der Operation litt die Patientin einige Tage an einer leichten Darmparese mit Meteorismus, die aber auf Klysmen hin bald zurückging. Sonst war der Wundverlauf und der postoperative Verlauf glatt.

Etwa drei Wochen nach der Operation zeigten sich kleine Geschwülste unter der Haut, und die Patientin ging unter raschem Kräfteverfall an multiplen Metastasen am 24. XI. zugrunde. Die entfernten Drüsen erwiesen sich als Melanosarkome.

Der zweite Fall betrifft die bereits oben erwähnte 63jährige Frau, die ein Jahr vorher von gynäkologischer Seite wegen eines Vulvacarcinoms mit Ausräumung der Leistendrüsen operiert worden war. Die Frau zeigte ein Rezidiv in der linken Leiste, das sich in das Becken hineinzog.

Operation am 7. IX. 1910: Schnitt wie im vorhergehenden Falle nach Lennander. Es zeigt sich, daß am Beckeneingang Drüsenmassen einerseits mit der Art. iliaca externa, andererseits mit dem horizontalen Schambeinaste stark verwachsen sind. Während die Freilegung der Gefäße gelingt, ist es nicht ganz möglich, die Geschwulstmassen in radikaler Weise vom Knochen zu entfernen. Es werden noch einige weitere Drüsen entlang den Iliacalgefäßen entfernt, und zwar soweit hinauf, bis keine weiteren Drüsen mehr fühlbar sind. Schluß der Wunde wie in vorhergehendem Falle. Die Patientin wird am 27. XI. 1910 geheilt entlassen, stirbt aber ein Jahr später an einem Rezidiv in der Heimat.

Aus diesen beiden Fällen geht hervor, daß die Lennandersche Methode einen ganz ausgezeichneten Überblick über das Gefäßgebiet bietet, konnten doch besonders in dem ersten Fall die Drüsen bis hoch hinauf an der Iliaca communis hin verfolgt werden; immerhin ist der Eingriff ein bedeutender, setzt er doch als Voroperation eine temporäre Resektion des Lig. Pouparti voraus und das Zurückklappen großer Hautmuskellappen nach aufwärts und medianwärts. Dadurch tritt nun zwar das Gebiet der Beckenschaufel frei zutage, während das mehr median emporziehende eigentliche Gefäßgebiet vielleicht nicht wesentlich besser zugänglich wird, als beispielsweise durch die Sprengelsche Schnittführung.

Ein Rückblick auf die eben mitgeteilten praktischen Erfahrungen im Verein mit den anatomischen Untersuchungen ergibt zunächst, was der Kürze wegen in den Krankengeschichten nicht entsprechend zum Ausdruck kam, daß die klinischen Erfahrungen sich überall mit den anatomischen Untersuchungen deckten.

Es waren die suprafemoralen Drüsen in den meisten Fällen in prägnanter Weise erkrankt und stets in der typischen, bei den anatomischen Untersuchungen festgestellten Lage zu finden. Sie müssen also stets von dem Chirurgen berücksichtigt werden. Ferner waren die late-

ral der Iliaca externa gelegenen Drüsen ebenfalls stets erkrankt vorgefunden worden. Auch die Drüsen in dem Winkel zwischen Hypogastrica und Iliaca wurden bei den Operationen entfernt, und schließlich konnten auch die Gl. iliacae superiores laterales und mediales an ihren typischen, durch die anatomischen Untersuchungen festgestellten Fundorten erkannt werden und dort, wo es erforderlich war, entfernt werden.

Aus den anatomischen Untersuchungen und den praktischen Erfahrungen ergibt sich weiterhin, daß bei der Chirurgie des inguinalen Lymphgebietes stets auch das tiefe Beckenlymphgebiet berücksichtigt werden muß, da der Lymphstrom aus dem oberflächlichen inguinalen Lymphgebiet vermittels der tiefen Leistendrüsen zu den iliacalen Drüsen steuert, ja sogar — wie die Küttnerschen Fälle von Peniscarcinom und seine Lymphgefäßuntersuchungen beweisen — die tiefen Beckendrüsen unter Überspringen der Leistendrüsen direkt vom Primärherd bzw. Quellgebiet aus gespeist und infiziert werden können. Freilich wird man bei gutartigen Affektionen, gut abgegrenzter Inguinaldrüsentuberkulose u. dgl. nicht in das Becken hinein vordringen. Denn bei radikaler Ausräumung sämtlicher Drüsen bis ins kleine Becken hinein kommt nicht so selten ein lang dauerndes, schwer zu bekämpfendes Ödem der Extremität vor, worauf Riedel schon hingewiesen hat. Auch einer unserer Fälle hatte darunter zu leiden. Wenn es sich jedoch um ausgedehntere, bereits ins Becken hinein vorgedrungene Drüsentuberkulose oder aber um maligne Entartungen handelt, dann muß der moderne Chirurg bis zu den gesunden, zentralwärts gelegenen Drüsengebieten hinaufgehen. Bei malignen Prozessen wird er es auch dann tun, wenn auch nur ein leiser Verdacht besteht, daß die Erkrankung bereits auf höhere Drüsengebiete übergegriffen hat, denn die Erfahrung unserer Kasuistik sowie diejenige wohl jedes Chirurgen lehrt, daß die Exstirpation des Inguinalgebietes allein selten von dauernden Erfolgen gekrönt ist. Von den oben mitgeteilten Fällen traf dies nur in einem einzigen zu, bei dem die krebsige Entartung im allerersten Beginn war.

Weiter ist wichtig für ein radikales Vorgehen eine gute Übersicht des Operationsfeldes. In der Nähe der großen Gefäße, denen die Drüsen innig anliegen, ist nur unter Leitung des Auges zu operieren.

Fernerhin ist es wünschenswert, daß die ganzen Drüsengebiete womöglich in toto mit den verbindenden Lymphbahnen exstirpiert werden. Die Excision des ganzen Lymphgebietes in toto von den zentralen gesunden Partien aus peripherwärts nach den erkrankten Gebieten hin, wie wir es beispielsweise bei der Radikaloperation des Brustkrebses nach dem Vorgange Kochers in der Weise üben, daß wir, mit der Exstirpation des infraklavikulären Drüsengebietes an dem Sternoklavikulargelenk beginnend, lateralwärts allmählich zur Achselhöhle und dann zur Mamma vorgehen, ist im tiefen Beckengebiet angesichts der schwierigen anatomischen Verhältnisse nicht möglich. In einem unserer, nach Lennander operierten Fälle wurde es zwar versucht, konnte jedoch nicht durchgeführt werden. Zudem liegen die Glieder der iliacalen Drüsen zu weit auseinander. Das inguinale Lymphgebiet freilich wird man in der weiter oben geschilderten Weise in toto exstirpieren.

Wenn wir nun die drei oben geschilderten, von uns geübten Verfahren epikritisch miteinander vergleichen, so werden wir zunächst das als Kochersches Verfahren bezeichnete vielleicht für jene Fälle reservieren, wo, wie in dem unsrigen, die Erkrankung nur die tiefen Lymphgebiete, nicht die inguinalen betrifft. In solchen Fällen wird die Incision oberhalb des Poupartschen Bandes, besonders wenn man sie entsprechend ausgiebig angelegt und sich eventuell noch des senkrechten Schnittes nach aufwärts bedient, genügen und auch genügende Übersicht über das Operationsgebiet geben. Handelt es sich aber, wie meist, um eine Erkrankung des inguinalen Lymphgebietes, von dem erst die höher gelegenen iliakalen Drüsen infiziert sind, so wird es für den Operateur wünschenswert sein, noch die Verbindungsbrücke der oberflächlichen Leistendrüsen zu den Beckendrüsen freizulegen, was durch einen suprainguinalen Schnitt allein nicht möglich ist, denn es müßten hier die inguinalen Drüsen von einem eigenen Schnitt aus excidiert werden.

Das nächstliegende ist in solchen Fällen die Spaltung des Schenkelkanals und des Poupartschen Bandes, denn auf diese Weise werden die tiefen inguinalen Drüsen in übersichtlicher Weise freigelegt. Kombiniert man dieses Vorgehen mit einer breiten Incision entlang dem Poupartschen Bande, mit Loslösung der Muskeln von demselben, so wären wir auf diese Weise zur Sprengelschen Methode gekommen. Sie scheint für die gewöhnlichen Fälle die nächstliegende zu sein und vereinigt die beiden Vorteile der Einfachheit und der Übersichtlichkeit. Sie scheint auch von anderen Operateuren geübt zu werden. Küttner wenigstens geht ähnlich vor, wie aus seiner Diskussionsbemerkung zu dem Mostschen Vortrage in der Breslauer Chirurgischen Gesellschaft hervorgeht. Er legt zwei Hautschnitte an: einen entlang dem Poupartschen Bande, den zweiten von diesem entlang den Femoralgefäßen nach unten gehend. Nach Zurückschlagen der Lappen durchtrennt er das Lig. inguinale und ebenfalls schichtweise die Bauchdecken bis auf das Peritoneum, nach dessen stumpfer Ablösung die Ausräumung der Beckendrüsen erfolgt. Die durchtrennten Weichteile können gut wieder vereinigt werden. Ein Drain im tiefsten Winkel sorgt für entsprechenden Abfluß.

Handelt es sich um eine Ausräumung von Drüsen, die in erheblicherem Grade erkrankt sind und bei denen die Erkrankung aller Wahrscheinlichkeit nach hoch hinaufgeht, so dürften die beiden oben geschilderten Verfahren ebenfalls genügen; doch gewährt das Lennandersche Verfahren immerhin vielleicht den größten und besten Einblick. Dabei ist es allerdings das eingreifendste und dürfte somit auf solche Fälle ausgedehnterer Erkrankung zu beschränken sein.

Freilich trübt sich, wie auch unsere Fälle zeigen, gerade bei der Chirurgie der Beckendrüsen die Prognose mehr als an den anderen oberflächlichen Drüsengebieten, je ausgedehnter die Erkrankungen sind. Es sind hier die Grenzen für das chirurgische Können doch relativ enge. Über das Gebiet der oberen iliacalen Drüsen wird man kaum hinausgehen können. Sind also die tiefen Beckendrüsen maligen erkrankt und als vergrößert palpabel, so wird man wohl nur dann die Radi-

kaloperation versuchen, wenn man einigermaßen hoffen darf, daß der Krankheitsprozeß noch radikal angreifbar ist und sonst keine Kontraindikationen bestehen, also bei günstigem allgemeinen Status und bei Fehlen von weiteren Metastasen. Hingegen wird man gerade bei scheinbar auf das Inguinalgebiet beschränkter maligner Erkrankung durch Exstirpation auch der höher gelegenen Drüsen hoffen dürfen, gute Erfolge zu zeitigen.

Fassen wir also das Resultat unserer Untersuchungen zusammen:

Für die Chirurgie der tiefen Beckendrüsen kommen vor allem maligne Entartung und Tuberkulose in Frage.

Bei maligner Erkrankung werden wir uns auf Exstirpation des Inguinalgebietes höchstens nur im allerersten Beginn der Erkrankung beschränken dürfen. In jedem anderen Falle, d. h. wo auch nur ein leiser Verdacht besteht, daß die Erkrankung bereits weiter vorgeschritten ist, ist es geboten, den Schenkelkanal freizulegen und nach Spaltung des Poupartschen Bandes auch die suprafemoralen Drüsen zu untersuchen[1]). Sind diese erkrankt, so ist weiter nach Sprengel vorzugehen.

Auch bei Tuberkulose werden wir tunlichst radikal vorgehen und uns auf die Excision der oberflächlichen Drüsen im all-

---

1) Zusatz während der Korrektur. In zwei jüngst von mir operierten Fällen, bei einem Carcinom des Penis und einem Carcinom der Vulva, habe ich — nach Exstirpation des beiderseitigen oberflächlichen inguinalen Lymphgebietes — mir die tieferen Teile dadurch zugänglich gemacht, daß ich das Lig. Poupartii von der Fascie des Oberschenkels ablöste und kräftig emporziehen ließ. So konnte ich, ohne dieses Band zu verletzen, die tiefen inguinalen Drüsen leicht exstirpieren und auch die Gegend der suprafemoralen Drüsen gut abpalpieren. In beiden Fällen waren die tiefen Inguinaldrüsen auch mikroskopisch gesund. Wenn man den unteren Rand des Leistenbandes in seiner ganzen Ausdehnung vom Oberschenkel ablöst und nach oben zieht, kann man — wie mich einige Leichenversuche lehrten — die suprafemoralen Drüsen auch für das Auge zugänglich machen. Am Schluß der Operation wird die Fascia lata mit einigen Nähten wieder an das Lig. Poupartii fixiert. Most.

gemeinen nur dann beschränken, wenn die Erkrankung sich wirklich auf diese beschränkt. Freilich werden wir uns ebenso von einem kritiklosen Vordringen nach den tiefen Drüsengebieten fernhalten in Rücksicht auf die oben angedeuteten Gefahren der Lymphstauung mit chronischem Ödem der Extremität. Anderenfalls werden wir — selbstverständlich bei Fehlen von Kontraindikationen — zu den suprafemoralen Drüsen oder noch weiter vordringen. Die hauptsächlichen Kontraindikationen werden zu erblicken sein in dem Vorhandensein generalisierter Tuberkulose, in der gleichzeitigen Erkrankung lebenswichtiger Organe und im Befallensein zentralwärts gelegener Drüsengruppen, die chirurgisch nicht zugänglich sind. Selbstredend sind auch Alter und allgemeiner Kräftezustand zu berücksichtigen.

Von den drei angeführten Methoden erscheint als Operation der Wahl das Sprengelsche Vorgehen das gegebene. Die Lennandersche Methode ist bei schweren, ausgedehnteren Fällen anzuwenden. Der Kochersche suprainguinale Schnitt wird sich vorwiegend für Fälle mit ausschließlicher Erkrankung der tiefen Beckendrüsen eignen.

Was die Prognose der Operation bei der Chirurgie der tiefen Beckendrüsen angeht, so ist sie relativ günstig. Der Eingriff ist zwar groß, der Operationschok jedoch nach unseren Erfahrungen verhältnismäßig gering. Von unseren Fällen ist keiner im Anschluß an die Operation gestorben.

Die fernere Prognose richtet sich besonders bei maligner Erkrankung natürlich nach der Ausdehnung der Erkrankung. Die Fälle im Anfangsstadium der Erkrankung, die nach der beschriebenen Art operiert werden, versprechen sehr wohl eine gute Aussicht auf Dauerheilung. Sind aber die tiefen Beckendrüsen bereits in erheblichem Grade miterkrankt, so verschlechtert sich die Prognose im Verhältnis zum Fortschritt der Erkrankung. Solche Fälle sollten eventuell zweckmäßig von der Operation ausgeschlossen sein. Die Prognose bei der tuberkulösen Erkrankung ist im ganzen günstiger, wie es auch unser doppelseitig mittels suprainguinalem Schnitt operierter Fall zeigt.

Zum Schlusse entledige ich mich gern der angenehmen Pflicht, Herrn Prof. Dr. Most meinen ergebenen Dank auszusprechen für die Anregung zu dieser Arbeit, die Überlassung des Materials und für das stets gleiche Wohlwollen, mit dem er ihre Ausführung geleitet hat.

Literaturverzeichnis.

1. Bartels, Das Lymphgefäßsystem. Fischer, Jena 1909.
2. Bruhns, Über die Lymphgefäße der weiblichen Genitalien nebst einigen Bemerkungen über die Topographie der Leistendrüsen. Arch. f. Anat. u. Phys. Anat. Abt. 1898.
3. Derselbe, Über die Lymphgefäße der äußeren männlichen Genitalien und der Zuflüsse der Leistendrüsen. Arch. f. Anat. u. Phys. Anat. Abt. 1900.
4. Dugas, Du traitement des adénites inguinales inflammatoires par l'exstirpation. Dissertat., Montpellier 1909.
5. Kirmisson, De l'exstirpation des tumeurs du triangle de Scarpa. Revue de Chir. 1886, Nr. 5.
6. Kocher. Chirurgische Operationslehre, V. Auflage, Fischer, Jena 1907.
7. Küttner, Zur Prognose und Verbreitung des Penicarcinoms. Arch. f. klin. Chir. 1899, Bd. 59.
8. Derselbe. Diskussionsbemerkung, Verhandlungen der Breslauer Chirurgischen Gesellschaft. Zentralbl. f. Chir. 1911, Nr. 51, S. 1663.
9. Lauenstein, Die typische Ausräumung der Leiste. Deutsche Zeitschr. f. Chir., Bd. 35. Zentralbl. f. Chir. 1893, Nr. 21.
10. Lennander, Über Ausräumung der Lymphdrüsen in der Leiste und längs der Vasa iliaca und der Vasa obturatoria in einer Operation. Zentralbl. f. Chir. 1899, Nr. 37.
11. Rupprecht, Die Ausräumung der Leistengrube bei krebsiger Erkrankung der Leistendrüsen. Zentralbl. f. Chir. 1893, Nr. 16.
12. Sprengel, Über die Exstirpation tuberkulöser Beckendrüsen. Zentralbl. f. Chir. 1894, Nr. 46.
13. Tillmanns, Die Verletzungen und chirurgischen Krankheiten des Beckens. Deutsche Chir., Lief. 63a.
14. Zeißl, v., u. Horowitz, Beitrag zur Anatomie der Lymphgefäße der männlichen Geschlechtsorgane. Verhandl. d. Deutsch. Dermat. Gesellsch., Arch. f. Dermat. u. Syph. 1889, Ergänzungsheft.

Lebenslauf.

Verfasser dieser Arbeit, Otto Heinrich Kotzulla, aus Beuthen O/S., preußischer Staatsangehöriger, evangelischer Konfession, wurde am 27. März 1888 in Tarnowitz O/S. geboren.

Ich verließ Ostern 1906 das Kgl. Realgymnasium zu Tarnowitz mit dem Zeugnis der Reife und studierte Medizin an den Universitäten Berlin vier Semester, Erlangen ein Semester, Breslau zwei und München drei Semester, woselbst ich am 5. Mai 1911 mein Staatsexamen beendete. Als Medizinalpraktikant war ich zwei Monate am Städtischen Wenzel-Hancke-Krankenhause in Breslau, zwei Monate am Kreiskrankenhause in Tarnowitz und acht Monate am Knappschaftslazarett Beuthen tätig, wo ich nach meiner am 20. Mai 1912 erfolgten Approbation als Assistenzarzt blieb.

Meinen verehrten Lehrern, deren Vorlesungen und Übungen ich während meiner Studienzeit besuchte, sage ich meinen aufrichtigen Dank.

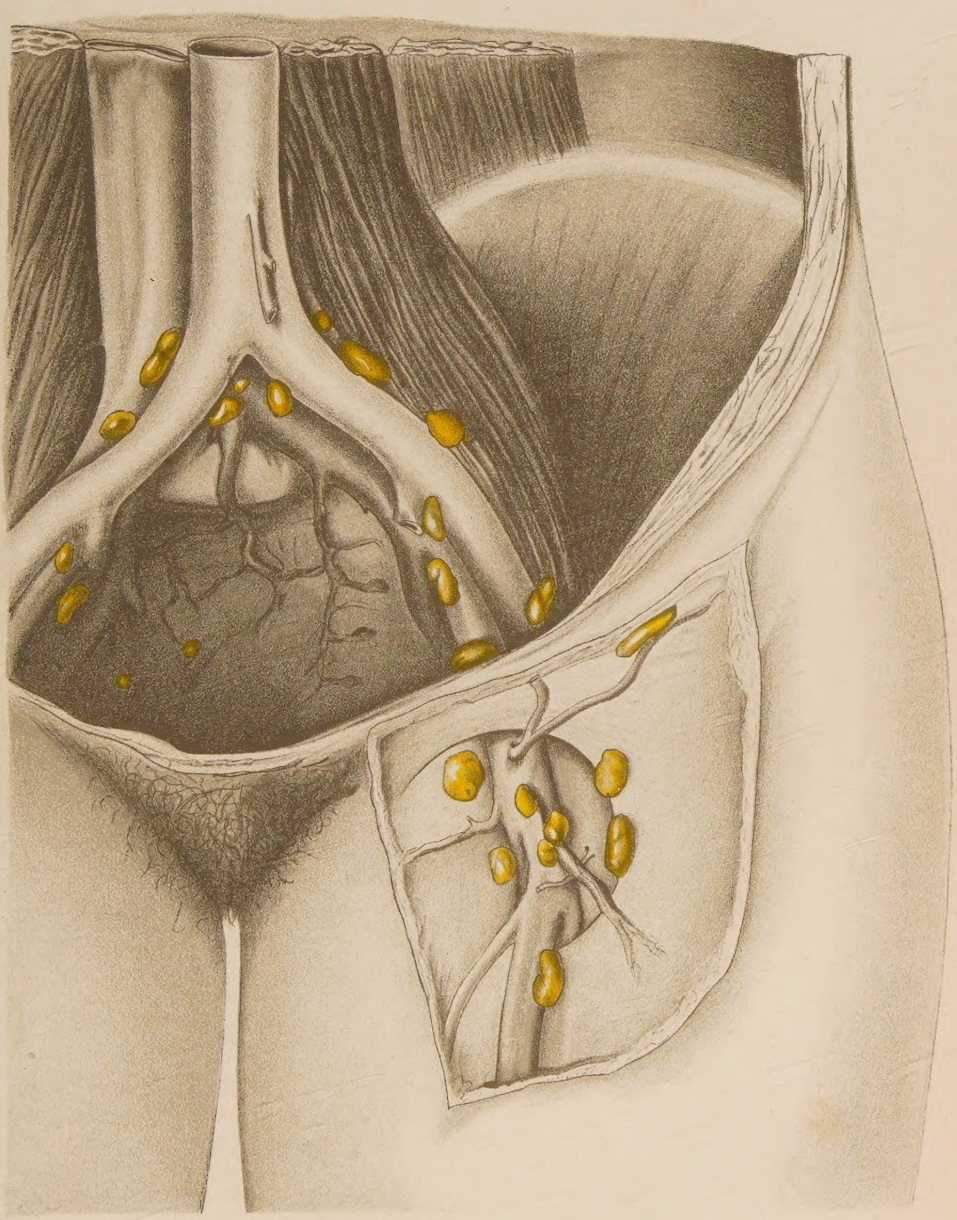

Die Topographie der inguinalen und der iliacalen Drüsen nach Most.

Dr. Plessner gez.
Kotzulla.

Verlag von F. C. W. Vogel in Leipzig.

Lith. Anst. v. Johannes Arndt, Jena.

Druck von August Pries in Leipzig.